Aus der II. Inneren Abteilung des Horst-Wessel-Krankenhauses
im Friedrichshain-Berlin. Professor Dr. Heinz Kalk.

Über das Ulcus ventriculi im Kindesalter und seine röntgenologische Darstellung

Dissertation
zur
Erlangung der Doktorwürde
der Medizinischen Fakultät der Friedrich-Wilhelms-Universität
zu Berlin

Vorgelegt von
Luise Hainke
aus Filehne

Tag der Promotion: 29. Juni 1935

212

Gedruckt mit Genehmigung
der
Medizinischen Fakultät der Universität Berlin

Dekan: Prof. Dr. ~~Friedrich~~ Magnus
Referent: Prof. Dr. Kalk
Korreferent: Geh. Med.-Rat Prof. von Bergman

R. UNIV.
BIBLIOTHEEK
LEIDEN

Das Ulcus ventriculi im Kindesalter und seine röntgenologische Darstellung.

Das Ulcus ventriculi im Kindesalter, dessen Vorkommen immer als überaus selten angegeben wird, erscheint uns auf Grund eigener Beobachtungen und auf Grund der uns zur Verfügung stehenden Literatur doch häufiger zu sein, als immer angenommen wird. Da es in großen Büchern der Kinderheilkunde nicht einmal erwähnt wird, erscheint es uns wichtig, an Hand der in der Literatur bekannten und der auf unserer Kinderabteilung beobachteten Fälle das Bild des Ulcus ventriculi, seine pathologische Anatomie, seine klinischen Symptome, seine Diagnostik und Therapie zusammenzustellen.

Bei der Besprechung der pathologischen Anatomie des Ulcus ventriculi im Kindesalter stützen wir uns auf die Arbeit von Sternberg im Handbuche der pathologischen Anatomie des Kindesalters.

Beim Neugeborenen werden oft in der Magenschleimhaut hämorrhagische Erosionen gefunden. Es sind dies oberflächliche Substanzverluste der Schleimhaut von bräunlicher bis schwarzroter Verfärbung, deren Zahl und Größe sehr wechselt.

Von diesen hämorrhagischen Erosionen führen fließende Uebergänge zu den eigentlichen Geschwürsbildungen des Magens, bei denen man das recente Magengeschwür von dem Ulcus chronicum zu unterscheiden hat. Sowohl das recente als auch das chronische Magengeschwür sollen außerordentlich selten sein, wobei die Häufigkeit des recenten Geschwürs die des Ulcus chronicum bei weitem übertrifft. Während die hämorrhagischen Erosionen oberflächliche Substanzverluste der Schleimhaut darstellten, greift das Geschwür tiefer und erfaßt die Submocosa bezw. die Muscularis. Trotzdem bleibt auch das Geschwür relativ klein und auch das Ulcus rotundum chronicum wird niemals so groß wie das Ulcus der Erwachsenen, hat auch nicht die ausgesprochene runde Form und die scharfe Randbegrenzung, die das pathologische Bild des bekannten Ulcus rotundum des Erwachsenen bietet. Die recenten Geschwürsbildungen finden sich schon bei Säuglingen und zwar vorwiegend bei solchen, die an einer Melaena neonatorum zugrunde gehen. Wie schon erwähnt, sind diese recenten Geschwüre, wenn man nicht etwa jede größere hämorrhagische Erosion dazu rechnen will, doch recht selten und stehen damit in Bezug auf Häufigkeit in Gegensatz zu den entsprechenden Befunden im kindlichen Duodenum. Gruber

untersuchte das Leichenmaterial von Chiaris und fand bei 1147 Sektionen von Kindern unter 10 Jahren nur 4 Fälle von Ulcus ventriculi. Brinton stellte bei 220 Autopsien von Ulcus ventriculi nur 2 Fälle bei Kindern unter 10 Jahren fest.

Der Vollständigkeit halber seien hier noch Sektionsbefunde von spezifischen Geschwürsbildungen bei Tuberkulose, Syphilis, Diphtherie usw. erwähnt, sowie Ulcerationen durch Verätzungen und durch Gangrän, die sich ganz vereinzelt in der Literatur finden. Von der Besprechung dieser Ulcerationen soll hier ganz abgesehen werden.

Die klinischen Symptome des kindlichen Ulcus sind nach unseren Erfahrungen und den Angaben der Literatur die gleichen wie beim Erwachsenen. Meistens sind jedoch die Klagen der Kinder sehr unbestimmt. Ihre Angaben über Art, Auftreten und Sitz der Schmerzen sind fast immer ungenau. Nur bei größeren Kindern gelang es, eine befriedigende Anamnese zu erheben. Leibschmerzen, Erbrechen findet sich in der Mehrzahl der angegebenen Fälle. Oft wird Aufgetriebensein des Leibes, besonders im Epigastrium, angegeben. Als wichtiges Symptom wird fast immer Appetitlosigkeit angeführt. Es geht aber nie aus den Angaben hervor, ob die Kinder aus Angst vor neuen Schmerzanfällen die Nahrungsaufnahme einschränken. Nur in einem Falle wird berichtet, daß das Kind aus Angst vor neuem Erbrechen keine festen Speisen zu sich genommen habe. Angaben über Sodbrennen oder saures Aufstoßen finden sich nur bei älteren Kindern. Häufig sind Klagen über Obstipation, die besonders stark zur Zeit der Schmerzanfälle auftreten. Außerdem wäre als wichtiges Krankheitssymptom noch eine auffallende Blässe der Kinder und Abmagerung zu erwähnen. Die meisten Verfasser von kasuistischen Beiträgen beschreiben die kleinen Ulcusträger als auffallend zarte elende Kinder mit blasser Hautfarbe und allen Zeichen vasomotorischer Erregbarkeit. Auch bei dem einen der auf unserer Kinderstation beobachteten Fälle von Ulcus ventriculi handelte es sich um ein recht blasses Kind in dürftigem Ernährungszustand. Der Hämoglobingehalt war jedoch kaum herabgesetzt. Auch die unter den Obduktionen gefundenen Ulcusträger werden als Kinder des gleichen Typus geschildert.

Die Untersuchung der Magensäurewerte erfolgte nur in wenigen Fällen. Bei dem einen der von uns beobachteten Kinder wurden erhöhte Säurewerte gefunden. Bei einem anderen Falle aus der Literatur, der röntgenologisch einwandfrei sichergestellt war, werden negative Säurewerte angegeben.

Die Stuhluntersuchung war bei den meisten Kindern negativ.

Die Röntgenuntersuchung des Magens wurde nur in wenigen Fällen vorgenommen. So konnte Loeber bei einem Kind mit Haematemesis ein Ulcus der kleinen Curvatur im Röntgenbild bestätigt finden. Auch bei dem einen der bei uns beobachteten Fälle, der mit Haematemesis einherging, gelang es noch, auf einer später gemachten Röntgenaufnahme eine im Sinne eines Ulcus zu deutende Veränderung zu finden. Herz veröffentlichte Röntgenbilder eines 10jährigen Kindes, bei dem sich auch ein Ulcus fand. Ebenso konnte bei dem einen der bei uns beobachteten Fälle, einem Kinde, das 4 Jahre alt war, röntgenologisch ein Ulcus der kleinen Curvatur nachgewiesen werden.

In den meisten der in der Literatur bekannten Fälle wurde auf das Vorhandensein eines Ulcus erst durch das Auftreten von Komplikationen hingewiesen.

Die häufigste Komplikation ist die Haematemesis; sie wurde sowohl im Säuglings- als auch im Kleinkindesalter beobachtet. Die Blutungen können oft sehr stark sein und zuweilen plötzlich ohne vorhergehende Beschwerden auftreten.

Bei dem einen der von uns beobachteten Fälle handelte es sich um ein Kind, das schon lange Zeit über Beschwerden von seiten des Magens geklagt hatte und am Tage der Haematemesis bereits einige Stunden vor Eintreten des Blutbrechens wegen Uebelkeit, Brechreiz und leichtem Schmerzgefühl in der Magengegend aus der Schule nach Hause geschickt worden war. Die von der Mutter angegebene erbrochene Blutmenge entsprach ungefähr dem Inhalte eines Tassenkopfes. Auf der Station konnte erneutes Blutbrechen nicht beobachtet werden.

In der Literatur finden sich mehrere Fälle von mit Haematemesis einhergegangenem Ulcus ventriculi.

Crosy berichtet sogar von einem Fall eines neugeborenen Negerkindes, das 4—6 Wochen zu früh geboren war, und das an den Folgen einer Ulcusblutung starb.

Kobes beschreibt einen Fall von Verblutung bei einem Neugeborenen unter dem Bilde einer mit schwerer Anaemie und schweren Kollapserscheinungen einhergehenden Melaena.

Auch Selinger führt 3 Fälle von Melaena im Säuglingsalter auf der Basis von Ulcerationen der Magenschleimhaut an.

Guntz berichtet von einem 5jährigen Knaben, der allmählich abmagert und öfters mit Blutstreifen gemischten Schleim erbricht. Im Anschluß an eine Scharlacherkrankung bekommt er plötzlich blutige Stuhlentleerungen und stirbt unter den Erscheinungen eines

schweren Kollapses. Bei der Sektion findet sich ein großes Geschwür an der hinteren Magenwand.

Malinowski beschreibt einen Fall von Ulcus ventriculi bei einem 8jährigen Mädchen, das unter Erbrechen großer Mengen Blutes stirbt. Hier wird jedoch über einen Befund bei der Sektion nicht berichtet.

Loeber führt einen Fall von Haematemesis von einem 3jährigen Mädchen an, bei dem sich später röntgenologisch ein Ulcus der kleinen Curvatur findet.

Bei Detoni finden wir einen Fall von einem 10jährigen Knaben, der sich aus einem pylorusnahen Ulcus verblutet.

Olfield beobachtet bei einem 13jährigen Kinde, außer typischen Schmerzen im Oberleib, auch Bluterbrechen. Hier tritt bei Diät und Bettruhe Besserung und Heilung ein.

Die andere große Komplikation des Ulcus, die Perforation, wird auch nur selten beobachtet. In der Literatur werden nur wenige Fälle angegeben.

Im Säuglingsalter sind bekannt Fälle von Binz über ein 11 Tage altes Kind, das an der Perforation eines recenten Ulcus starb, ferner von Busch, der von einem 7 Tage alten unter schweren Kollapserscheinungen verstorbenen Knaben berichtet.

Cadé beschreibt noch einen Fall von einem $2^1/_2$ Monate alten Knaben, bei dem die Sektion ein rundes Geschwür an der Hinterwand des Magens ergab, das in die Bursa omentalis perforiert war.

Später ist dann noch ein Fall von perforiertem Ulcus bei einem $2^1/_2$jährigen Kinde von Adler beschrieben worden. Ein weiterer Ulcusfall wird noch von Noeßlin bei einem 7jährigen Mädchen angeführt, das bereits seit 3 Jahren Magenbeschwerden hatte.

Besonders beachtenswert erscheint uns ein Fall von Bechthold von einem perforierten Ulcus ventriculi bei einem 5 Jahre alten Knaben. Hier wurde die Diagnose bei der Einweisung auf Appendicitis gestellt. Der Blinddarm war jedoch bei der Operation völlig intakt. Der Gedanke an ein perforiertes Ulcus ventriculi wurde nicht in Erwägung gezogen. Die Operation wurde mit Rücksicht auf den schweren Allgemeinzustand des Kindes abgebrochen. Die Sektion ergab ein perforiertes Ulcus der großen Curvatur.

Erwähnenswert ist noch ein merkwürdiger Fall von O'Fawell: ein 13jähriger Knabe erkrankt plötzlich mit heftigen Convulsionen und stirbt schon nach wenigen Stunden. Die Sektion ergibt neben Mageninhalt in der freien Bauchhöhle einen Riß der

hinteren Magenwand, der von einer entzündlichen Zone umgeben ist und als Perforationsstelle eines latenten Magengeschwürs gedeutet wird.

Ueber weitere Fälle von Perforation berichten Shore bei einem 22 Monate alten Mädchen, Reimer bei einem 3½jährigen Mädchen, Stowell bei 6 und 9 Jahre alten Kindern, Reichelt bei einem 8 Jahre alten, Verliac bei einem 12 Jahre alten, Rufz, Norentoft und Watson bei einem 13 Jahre alten Kind. Holm gibt noch 2 Fälle von Ulcus ventriculi bei einem 14- und 15jährigen Knaben an.

Als Beispiel für eine weitere Ulcuskomplikation sei noch ein von Lee und Wels beschriebener Fall von Pylorusstenose bei einem 10 Tage alten Negerkinde erwähnt. Bei der Operation zeigte sich hier, daß die Erscheinungen durch narbige Veränderungen am Pylorus bedingt waren. Dieser Fall ist auch interessant, weil es sich hier wahrscheinlich um ein in utero entstandenes Ulcus handelte.

Von einem Fall von Pylorusstenose auf der Grundlage eines alten Ulcus berichtet auch Holtentoft bei einem 13jährigen Mädchen, das seit 6 Jahren Beschwerden hatte. Die typischen Ulcus- und Stenoseerscheinungen verschwanden bei Ulcusdiät fast völlig.

Für die Differentialdiagnose des Ulcus ventriculi im Kindesalter kommt in erster Linie die chronische Dyspepsie in Frage. Viele der in der Literatur angegebenen Fälle gingen lange Zeit unter dieser Diagnose. White stellt sogar die Forderung auf, bei jeder chronischen Dyspepsie die Möglichkeit eines Ulcus in Erwägung zu ziehen. Die im Lehrbuch für Kinderheilkunde von Feer beschriebenen Krankheitssymptome und Kindertypen ähneln sehr den Symptomen und Konstitutionstypen der in der Literatur und bei uns beobachteten Ulcusträger. Entscheidend für die Diagnolestellung wäre die Röntgendurchleuchtung.

Eine ebenso häufig differentialdiagnostisch in Betracht zu ziehende Erkrankung ist die chronische Appendicitis. Wir finden sie in mehreren Fällen der Literatur sowie in dem einen der von uns beobachteten Fälle in der Anamnese bezw. als Einweisungsdiagnose angegeben. In dem von Herz beschriebenen Fall wird über den Operationsbefund bei einer vorangegangenen Appendektomie nicht berichtet. In dem Fall von Larget, Lamare et Weyl wurde bei der Operation ein „chronically inflamed appendix" gefunden. Die Beschwerden des Kindes, auf Grund deren die Operation vorgenommen wurde, hörten auch nach der Operation nicht auf. Man

könnte hier daran denken, das später gefundene Ulcus im Sinne Rößlers als „zweite Krankheit" zu bewerten.

Differentialdiagnostisch käme außerdem noch eine Wurmerkrankung in Frage, die ebenfalls oft unklare Magen- und Darmerscheinungen macht.

Vielleicht ist auch manche sogenannte Nabelkolik nichts anderes als ein Ulcus ventriculi im Kindesalter.

Die Therapie des Ulcus im Kindesalter ist die gleiche wie beim Erwachsenen. Von den meisten Autoren wird Breidiät bei gleichzeitiger Bettruhe angegeben. Nur wenige Verfasser fordern auch bei nicht kompliziertem Ulcus operative Behandlung. Wir sahen bei Kalk'scher Ulcusdiät, die wir sowohl bei dem Kinde mit Haematemesis als auch bei dem Falle mit unkompliziertem Ulcus anwandten, sehr gute Heilerfolge.

Bei stark ausgebluteten Kindern mit Haematemesis wird von verschiedenen Autoren die Bluttransfusion empfohlen, und auch bei einigen Kindern mit gutem Erfolg angewandt.

Wir kommen nun im Nachfolgenden zu der Beschreibung der 3 hier beobachteten Fälle.

Erwin Ku., 4 Jahre alt, wird mit der Diagnose „chronische Appendicitis" eingewiesen. Interessant ist im Hinblick auf die Arbeit von Kalk über das Ulcus der Jugendlichen, daß bei dem Kind eine starke familiäre Belastung bestand. Der Vater des Kindes litt seit Jahren an einem Ulcus duodeni; es gelang uns hier sogar später bei einer entsprechenden Kontrollaufnahme narbige Veränderungen des Bulbus festzustellen, die in diesem Sinne zu deuten waren. Auch die Mutter des Vaters soll an periodisch auftretenden Schmerzen und Druckbeschwerden von seiten des Magens gelitten haben. Außerdem wurde noch bei ihr erleichterndes Erbrechen beobachtet. Eine Röntgenaufnahme zeigte ebenfalls entsprechende Veränderungen des Bulbus.

Der Knabe selbst hatte außer Windpocken, Masern und Keuchhusten keine Infektionskrankheiten gehabt. Bereits vom 2. Lebensjahre an bekam er in jedem Jahre heftige Schmerzanfälle im Leib, die immer mit Erbrechen einhergingen. Eine Abhängigkeit von der Nahrungsaufnahme kann die Mutter nicht angeben. Als Ursache für neue Schmerzanfälle hätte sie stets einen Diätfehler festgestellt (ein besonders saurer Apfel, einmal ein gewürzreicher Wurstbraten). Saures Aufstoßen oder Sodbrennen wird nicht angegeben. Das Kind hätte immer eine Abneigung gegen Wurst, Rind- und Schweinefleisch gehabt, jedoch keine Abneigung gegen weiße Fleischsorten.

Jetzt, seit einigen Tagen, klagte das Kind erneut über Leibschmerzen, erbrach jeden Tag einmal. Der Appetit war sehr schlecht,

Übersichtsaufnahme

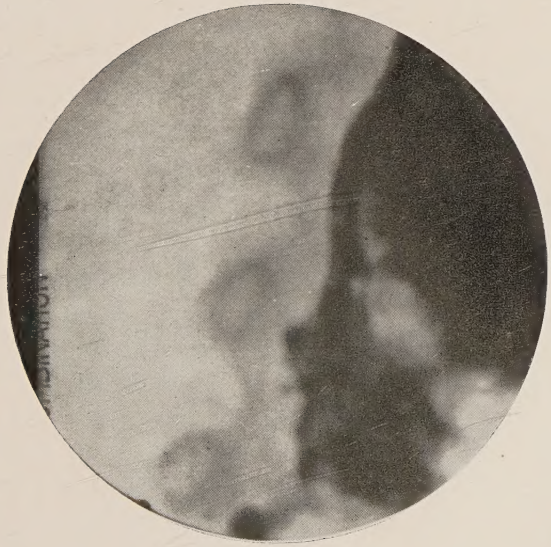

Abb. 1

Digitized by the Internet Archive
in 2026

https://archive.org/details/IA41550816_0047

Abb. 2

Abb. 3

der Stuhlgang war seit vier Tagen angehalten. Obstipation hatte die Mutter übrigens auch bei den früheren Schmerzanfällen stets beobachtet. In der letzten Nacht wären die Leibschmerzen so heftig und andauernd gewesen, daß das Kind ununterbrochen weinte. Ein aufgesuchter Chirurg weist das Kind zur Operation ein.

Status bei der Aufnahme: Auffallend blasses Kind in schlechtem Körper- und Ernährungszustand. Kopf o. B. Die Zunge ist feucht, dick weislich belegt; hintere Rachenwand und Tonsillen o. B. Leichte Drüsenvermehrung am Hals. Thorax, Pulmones und Cor o. B. Der Leib ist stark gespannt, diffus druckempfindlich, in den oberen Partien etwas leicht aufgetrieben. Keine sichere Druckempfindlichkeit der Appendixgegend.

Bei uns wird kein Erbrechen beobachtet. Kind klagt dauernd über Leibschmerzen, weint viel, ist sehr mürrisch und unzugänglich. Die Leukocytenzahl ist nicht vermehrt. Das rote Blutbild ist normal. Urinbefund o. B. Der zugezogene Chirurg lehnt einen operativen Eingriff ab. Der Zustand des Kindes verschlechtert sich am nächsten Tag nicht, der Befund bleibt derselbe.

Die Säurewerte des Magens sind erhöht (Salzsäure 45, Gesamtacidität 72).

Die hereditäre Belastung ließ uns auf Grund der Erfahrung von K a l k über das kindliche Ulcus trotz des jugendlichen Alters an ein Ulcus ventriculi denken. Die daraufhin vorgenommene Röntgenuntersuchung hat folgendes Ergebnis:

„Hakenmagen mit etwas verbreiterten Schleimhautfalten, wie es auch an der groben Zähnelung der großen Curvatur deutlich zum Ausdruck kommt. Etwas unterhalb der Mitte der kleinen Curvatur sieht man einen rundlichen, konstanten Schattenfleck, um den herum ein deutlicher Schleimhautwall zu erkennen ist. Auf einer der Aufnahmen sieht man eine deutliche Convergenz der Schleimhautfalten auf diesen Punkt zu.

Pyloruseröffnung rechtzeitig. Bulbus und übriges Duodenum o. B. Der ganze Leib stark druckschmerzhaft. Das Kind spannt sofort an, so daß eine Palpation unmöglich ist. Beurteilung:

„Etwas nach hinten gelegenes Ulcus ventriculi etwas oberhalb des Angulum des Magens".

Kind wird mit K a l k' scher Ulcusdiät behandelt. Eine nach drei Wochen wiederholte Röntgenkontrollaufnahme des Magens läßt ein Ulcus nicht mehr erkennen. Kind wird nach 8 Wochen völlig beschwerdefrei entlassen.

Daß es sich bei dem im Röntgenbilde gefundenen und als Ulcus gedeuteten Schattenfleck etwas unterhalb der Mitte der kleinen Curvatur wirklich um ein Ulcus venticuli handelt, geht einwandfrei aus der Abbildung 2 hervor. Man sieht dort deutlich das Convergieren der Schleimhautfalten auf diesen Punkt zu. Auch der auf Abb. 3 deutlich erkennbare Schleimhautwall spricht dagegen, daß es sich etwa um einen Bariumbröckel handelt.

Bei dem zweiten der bei uns behandelten Fälle handelt es sich um einen 10 Jahre alten Knaben, der einer Haematemesis wegen eingeliefert wird.

Anamnese: Der Großvater mütterlicherseits starb in einer Nervenheilanstalt. Der Vater leidet seit 4 Jahren an einer Bronchitis mit Lungenerweiterung. Der Großvater väterlicherseits war asthmaleidend.

Eigene Anamnese des Kindes: Maserninfekt und vor einiger Zeit überstandene Halsentzündung. Die Mutter berichtet auf Befragen, daß das Kind sehr empfindlich sei, sich sehr leicht aufrege und in letzter Zeit auffallend viel „herumgenörgelt" habe. Sonst wäre es immer sehr lebhaft und hätte auch immer eine sehr gesunde und frische Gesichtsfarbe gehabt. Seit 1/2 Jahr klagt das Kind über Schmerzen in der Unterbauchgegend, die auch unabhängig vom Essen beobachtet werden. Manchmal seien die Schmerzen 1—2 Stunden nach der Nahrungsaufnahme aufgetreten, außerdem gibt das Kind selbst noch an, daß ihm oft „das Wasser im Munde zusammenliefe". Einen sauren oder brennenden Geschmack dabei gibt es nicht an. Auch Aufstoßen hätte es nicht. Die Beschwerden sind in den letzten drei Wochen schlimmer geworden. Am Tage der Einlieferung in das Krankenhaus traten erneut heftige Beschwerden auf: Uebelkeit, Brechreiz und heftige Schmerzen besonders im Oberbauch. Gleichzeitig besteht seit 2 Tagen Obstipation, woraufhin die Mutter ein Abführmittel gibt. Nachts erbricht das Kind plötzlich einen Tassenkopf voll blutiger Flüssigkeit von etwas kaffeesatzartigem Aussehen. Der bald darauf entleerte Stuhl ist pechschwarz. Das Kind sieht sehr blaß aus. Der zugezogene Arzt weist es in die Klinik ein.

Status: Etwas reduzierter Körper- und Ernährungszustand. Haut und sichtbare Schleimhäute auffallend schlecht durchblutet. Knochensystem: leicht rachitische Schädelform, Harrison'sche Furche.

Kopf o. B. Zunge feucht, etwas weißlich belegt, leicht süßlicher Foetor ex ore. Am Hals kirschgroße Unterkieferwinkeldrüsen. Pulmones. Herz o. B. Der Bauch zeigt eine Druckempfindlichkeit in der Umgebung des Nabels, leichte Abwehrspannung im Epigastrium. Die Leber ist eben palpabel. Milz nicht tastbar. Nervensystem: Reflexe lebhaft. RR. 100/60. Urinbefund o. B. Blutbild: Hb. 51%, Erytrocyten 2 600 000, Leukocyten 7 000. Diff. 9 Stabkernige, 69 Segmentkernige, 29 Lymphocyten und 3 Monocyten.

In den nächsten Tagen werden noch mehrmals Teerstühle beobachtet, jedoch kein Bluterbrechen mehr. Behandlung mit Eisblase und Kalk'scher Ulcusdiät und strengster Bettruhe. In den nächsten Tagen Herabsinken des Hämoglobingehaltes auf 45%.

Eine nach 4 Wochen gemachte Rö-Aufnahme zeigt eine Ausstülpung der kleinen Curvatur, die als Residuum des alten Ulcus gedeutet wird.

Unter Behandlung mit Kalk'scher Ulcusdiät erholt sich das Kind bald und kann nach einigen Wochen beschwerdefrei mit einem Haemoglobingehalt von 80% nach Hause entlassen werden.

Dieses Kind läßt in seinem Krankheitsbild schon wesentliche Züge der Ulcuskrankheit der Erwachsenen erkennen. Der Fall stellt an sich nichts Ungewöhnliches dar insofern, als bei Kindern in diesem Alter häufiger schon Ulcera ventriculi beobachtet und beschrieben worden sind.

So sah Kalk auch früher schon ein operativ bestätigtes Ulcus bei einem 7jährigen Mädchen, das übrigens ebenfalls hereditär belastet war.

Dagegen stellt der erste Fall m. E. nach insofern noch etwas besonderes dar, als hier zum ersten Mal bei einem Kind in ganz jugendlichem Alter ohne Komplikationen ein Ulcus klinisch vermutet und röntgenologisch sichergestellt wurde. Freilich ist ein Fall von Chvostek bekannt, der im Alter von 18 Jahren eines Ulcus ventriculi wegen operiert wurde, und bei dem sich nachträglich ergab, daß Magenbeschwerden seit dem 4. Lebensjahre bestanden hatten. Allerdings ist es ja in diesem Falle fraglich, ob damals wirklich schon ein Ulcus vorlag.

Dagegen ist in dem Fall von Maud Loeber bei einem Kinde von 3½ Jahren im Anschluß an eine Haematemesis ein Ulcus vier Wochen nach dem Bluterbrechen auch röntgenologisch nachgewiesen worden.

Bei dem von Adler beschriebenen Fall von Ulcus bei einem 2½jährigen Kinde sowie bei dem von Reimer veröffentlichten Fall eines 3½jährigen Mädchens handelte es sich um Fälle von Ulcusperforationen.

Den 3. der bei uns beobachteten Fälle führe ich als Beispiel für eine Vorstufe des Ulcus recens an. Der Fall weist zwar kein Ulcus auf, sondern eine Peptische Gastritis mit Erosionen, die wir im Sinne von Büchner als wesensgleich mit der Ulucuskrankheit zu betrachten haben. Gerade vom Standpunkte der Ulcusgenese aus, auf die wir im einzelnen hier nicht eingehen wollen, scheint uns dieser Fall bemerkenswert.

Familienanamnese: o. B.

E. A.: 3 Wochen alter Säugling, dessen Geburt völlig normal verlief. Kind war bei Muttermilch bisher gut gediehen. Die Mutter legte das Kind an einem sehr heißen und schwülen Tage den ganzen Tag über in die Sonne. Sie hätte dabei nur darauf geachtet, daß sich der Kopf des Kindes im Schatten befand. Kind wurde bald sehr matt und schläfrig, habe keine Nahrung mehr zu sich genommen. Im Gesicht und an den Händen hätte es etwas blau ausgesehen. Der Zustand hätte sich immer mehr verschlechtert, weshalb Einweisung ins Krankenhaus erfolgt.

Kind ist bei der Aufnahme bewußtlos. Körper- und Ernährungszustand entspricht dem Alter. Starke Hypotonie, schlechte Atmung, schlechte Herztätigkeit. Der Leib ist weich. Keine Resistenz. Exitus erfolgt bald nach der Einweisung.

Die Sektion ergibt folgendes: Oedem der Hirnrinde. Peptische Gastritis mit vielen kleinen unregelmäßigen Erosionen der Magenschleimhaut.

Das Ulcus ventriculi im Kindesalter scheint nach der Literatur betrachtet außerordentlich selten zu sein. Dafür spricht auch, daß das Lehrbuch der Kinderheilkunde von F e e r das Ulcus im Kindesalter überhaupt nicht erwähnt.

Warum nun das Ulcus ventriculi im Kindesalter so selten vorkommt, ist schwer zu sagen. Von verschiedenen Autoren wird angenommen, daß die geringe Salzsäureproduktion im Magen des Kindes dabei eine wesentliche Rolle spiele. Außerdem wird als Erklärung für das seltene Vorkommen die stärkere Motilität des kindlichen Magens ausgeführt; der Mageninhalt würde schneller aus dem Magen ins Duodenum entleert, wodurch der mechanische und chemische Reiz der Nahrung auf die Magenschleimhaut geringer sei. C a c h o v i c führt noch als weiteren Grund die Beschaffenheit der kindlichen Nahrung an, die weit milder und weniger gewürzreich sei, als die Kost der Erwachsenen, was wohl im wesentlichen mehr für die Kost des Kleinkindes zutreffen mag. Ebenso kommt beim Kinde Nikotin- und Alkoholabusus als schädigendes exogenes Moment nicht in Frage. C a c h o v i c erwähnt einen interessanten Fall eines seiner kleinen Patienten, der eines Magenulcus wegen operiert wurde und immer wieder angab, daß seine ersten Schmerzanfälle nach Genuß einer großen Menge Branntwein aufgetreten seien, die ihm seine Hausleute gegeben hätten. Als ein weiteres Moment, das die Entstehung des kindlichen Ulcus nicht gerade begünstige, wird außerdem die viel größere Regenerationsfähigkeit der kindlichen Schleimhaut und des kindlichen Gewebes überhaupt angeführt, die wohl durch eine bessere Durchblutung bedingt sein mag. Hinzu kommt noch, daß die meisten Krankheiten mit konstitutioneller Grundlage, zu denen auch das Ulcus gehört, eines gewissen Maßes von äußeren Schädlichkeiten bedürfen, bis sie in Erscheinung treten. Je schwerer die hereditäre Belastung ist, desto geringere exogene Momente sind notwendig, um die Krankheit in Erscheinung treten zu lassen.

Als Beispiel könnte man hier den bei uns beobachteten Fall des 4jährigen Erwin Ku. anführen, bei dem sowohl bei dem Vater als auch der Großmutter eine Ulcuserkrankung röntgenologisch nachgewiesen wurde. Hier waren die ersten Magenbeschwerden des

Kindes, die sich nicht von den zur Zeit des röntgenologisch nachgewiesenen Ulcus bestehenden Beschwerden unterschieden, bereits im 2. Lebensjahre aufgetreten.

Übrigens findet man bei einem großen Teil der Ulcusfälle von Erwachsenen bei genauer Aufnahme der Anamnese, daß die Magenbeschwerden bis ins früheste Kindesalter zurückreichen. Damit ist freilich noch nicht gesagt, daß das alles in der Kindheit schon Ulcera waren, es können auch die der Entwicklung der anatomischen Läsionen vorausgegangenen funktionellen Beschwerden gewesen sein.

Bei einem Teil der Fälle ist aber doch die Anamnese schon so scharf umschrieben, daß man bei diesen Leuten doch schon an die Existenz eines Ulcus im Kindesalter glauben möchte.

Mit Rücksicht hierauf und auf die in der Literatur und bei uns in relativ kurzer Zeit beobachteten Fälle erscheint es uns zweifelhaft, daß das Ulcus ventriculi im Kindesalter so selten ist, wie immer angenommen wird. Die Seltenheit der Diagnosenstellung entspricht u. E. nach nicht der Wirklichkeit, sondern ist durch die Schwierigkeit der Diagnosenstellung des Ulcus ventriculi beim Kinde vorgetäuscht.

Zusammenfassend wäre zu sagen, daß die Pathologische Anatomie, die klinischen Symptome und die Therapie des kindlichen Ulcus dem Krankheitsbilde des Ulcus beim Erwachsenen sehr ähneln.

Im Gegensatz zum Erwachsenen läßt besonders beim kleinen Kinde die Anamnese fast immer im Stich, so daß dadurch die Diagnosenstellung sehr schwierig wird. Differentialdiagnostisch kommt außer der chronischen Dyspepsie vor allem die chronische Appendicitis in Frage. Ausschlaggebend für die Sicherstellung der Diagnose ist das Röntgenbild. Die in der Literatur angegebenen Fälle von Ulcus gingen zum großen Teil mit Komplikationen einher und wurden z. T. erst bei der Sektion, z. T. bei aus anderer Indikationsstellung heraus erfolgter Operation entdeckt.

Auf unserer Kinderabteilung konnten wir außer bei einem mit Haematemesis einhergehenden Falle auch noch einen Fall eines unkomplizierten Ulcus bei einem ganz jungen Kinde aus den klinischen Symptomen diagnostizieren und röntgenologisch zur Darstellung bringen. Auffallend war bei diesem Kinde die starke familiäre Belastung. Bei den bei uns beobachteten Fällen wurde eine baldige Heilung bei Kalk'scher Ulcusdiät beobachtet.

Literatur.

1.) Herz: Ulcus ventriculi mit Gastritis beim 10jährigen Kinde. Röntgen Praxis 1930 II.

2.) Cachovic: Ueber das Ulcus ventriculi im Kindesalter und seine Folgen. Archiv f. klin. Chirurg. Bd. 98.

3.) Sanjck: Magengeschwüre im Kindesalter. Lijunicki Vijesnik. Jhg. 42. 1920.

4.) Noesslin: Quelque réflexion à propos d'un cas de perforation dans le péritoine libre d'un ulcère calleux de l'estomac chez une fillette de 7 ans. Acta chirurg scondin. Bd. 56, 1923.

5.) Lee und Wells: Perforation of a gastric ulcer. Ann. of surg. Bd. 78, Nr. 1.

6.) Berglund: Zur Kenntnis des Magen- und Duodenalgeschwürs bei Kindern. Acta paediatr. 8 (Stockholm) 1928.

7.) Holm: Durchbruch eines Magengeschwürs bei einem 15jährigen und einem 14jährigen Knaben. Uyestr. Laeg. 1929 I.

8.) Nordentoft: Un cas d'ulcère perforant de l'estomac chez un garcon de treize ans et un cas de sténose du pylore chez une filette du meme age. Acta chirurg. scandinav. Bd. 62 H. 56. 1927.

9) Larget, Lamare et Weyl: Ulcère de l'estomac chez l'enfant. Bull. méd. 1932.

10.) Oldfield: Chronic gastric ulcer in a boy aged 13. Brit. med. J.

11.) Kobes: Ulcus ventriculi recens mit Verblutung bei einem Neugeborenen. Zentr.Bl. f. Gynäkol. 55. Festschr. Steckel 1931, 995, 998, Nr. 3722.

12.) Shore: Acute ulcerations of l'estomac in children. Ann. Surg. 92. 1930.

13.) Guntz: Ulcus ventriculi perforant. Jahrb. d. Kinderheilkunde V. 1862.

14.) Ein Fall von Magengeschwüren bei einem Kind. Jahrb. f. Kinderheilkunde VII. 1874.

15.) Binz: Fall von Ulcus ventriculi im Säuglingsalter. Berl. Klin. Wo.Schr. 1865 Nr. 15 u. 16. Jahrb. f. Kinderheilkunde.

16.) Westheimber: Ulcus ventriculi simplex. Jahrb. f. Kinderheilkunde Bd. XIX. 1883.

17.) Reimer: Fall von kindlichem Magengeschwür. Jahrbuch f. Kinderheilkunde 1876.

18.) Chrostek: Ein Fall von einem Ulcus ventriculi rotundum bei einem Knaben. Archiv f. Kinderheilkunde 1882.

19.) Codé: L'ulcère l'estomac de l'enfance.
Reine mesuelle des maladies de l'enfance. 1898. Nr. 2.

20.) Colyan: cit. nach Lasnier.

21.) Adler: Gastric ulcer in childhood.
American journal of medical sciences 1907.

22.) Casle u. Fantino: Beitrag zur Pathologie u. Therapie des Magens.
Archiv f. Chirurgie. 1898. H. 1 u. 2.

23.) Reichelt: Ulcus ventriculi im Kindesalter.
Wiener medizin. Presse 1905, Nr. 3.

24.) Stowell: Gastric ulcer in Childhood.
Indiane medical Record 1916.

25.) Buzzard: cit. nach Lasnier.

26.) Körte u. Neyfeld: Ueber die chirurgische Behandlung des Magengeschwürs und seiner Folgezustände.
Archiv f. klin. Chirurg. 1901 Bd. XIII.

27.) Verliac: Ulcères simples de l'estomac chez un enfant.
Bullet. d. la société. d'anatomie de Paris. 1865 p. 62.

28.) O'Fowell:)
29.) Rufz:) cit. nach Lasnier.

30.) Watson Cheyne u. Will: A case of perforated gastric ulcer in a boy aged 13 years diseased, appendix operated.
Lanced 1904 p. 1641.

31.) Rydygier: cit. nach Remki.

32.) Lasnier: L'ulcere simple chronique de l'estomac chez l'enfant.
Thése de Paris. 1908.

33.) Loeber: Gastric ulcer in a girl three years old.
Archiv of Pediatr. 46 (1929).

34.) Brüning u. Schwalbe: Handbuch der Allgem. Pathologie und der Patholog. Anatomie des Kindesalters, II. Bd.

35.) Pfaundler-Schloßmann: Handbuch der Kinderheilkunde.

36.) Heinz Kalk: Das Ulcus der Jugendlichen.
Zeitschrift für Klinische Medizin. 108. Bd. 1.—3. Heft.

37. Heinz Kalk: Ueber die Erblichkeit von Krankheiten des Verdauungskanals.
Dtsch. Med. Wochenschrift 1934 Nr. 39 S. 1465

Lebenslauf.

Ich, Luise Hainke, wurde am 3. August 1906 zu Filehne, Prov. Posen, als älteste Tochter des Rektors Wilhelm Hainke und seiner Ehefrau Emma geb. Paschke geboren. Nach Absolvierung von 3 Vorschuljahren in der Gemeindeschule zu Filehne besuchte ich daselbst die Höhere Töchterschule und später das Küstriner Realgymnasium. Dort bestand ich im März 1925 die Abiturientenprüfung. Im Mai 1925 begann ich an der Medizinischen Fakultät der Universität Berlin zu studieren, bestand dort im April 1927 die ärztliche Vorprüfung und am 6. August 1930 das ärztliche Staatsexamen. Während meines praktischen Jahres war ich auf der Geburtshilflichen Abteilung des Krankenhauses Westend bei Herrn Professor Schäfer, auf der Inneren Klinik desselben Krankenhauses bei Herrn Prof. Umber und an der Chirurgischen Universitätsklinik, Berlin, Ziegelstraße, bei Herrn Geheimrat Bier tätig. Nach Abschluß des Praktischen Jahres arbeitete ich am Stettiner Säuglings- und Kleinkinderkrankenhaus bei Herrn Dr. Freund, im Anatomischen Institut der Universität Berlin bei Herrn Geheimrat Fick und seit dem 6. April 1933 auf der II. Inneren Abteilung des Horst-Wessel-Krankenhauses im Friedrichshain bei Herrn Professor Dr. Kalk.

Franz Linke, Buchdruckerei, Berlin NW 6, Marienstr. 13.